



## اليوم العالمي لمكافحة السرطان

4<sup>th</sup> FEBRUARY  
WORLD  
CANCER  
DAY

٤ شباط  
٢٠٢١

# حياة

مسيرة أمل  
ومشروع حياة  
HAYAT

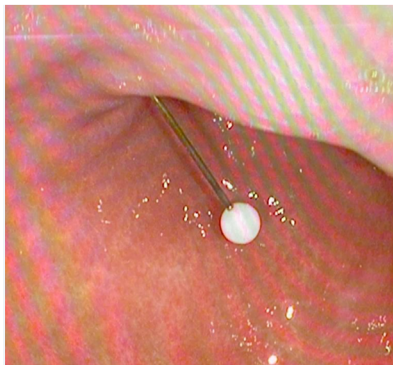
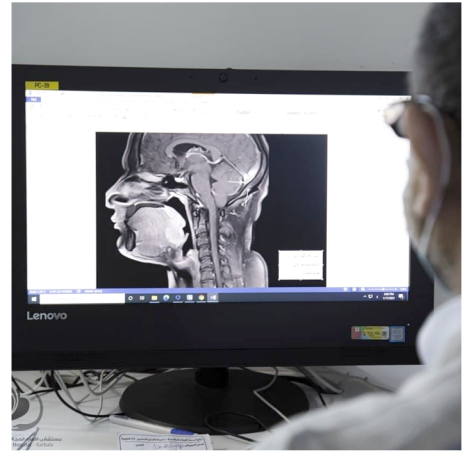نشرة إخبارية يصدرها مستشفى الإمام الحجة (عج) الخيري - القسم الإعلامي

السنة الثالثة | شباط ٢٠٢١ م جمادى الآخرة ١٤٤٢ هـ

## أخبارنا

### قسم الاشعة يشخص حالة نادرة شباب يعاني من تغيير نبرة الصوت

استقبل المستشفى حالة مرضية نادرة لشباب يعاني من تغيير في نبرة الصوت مع صعوبة البلع، وكان قد راجع المستشفى لغرض إجراء فحص الرنين لمنطقة الرقبة والفم حيث لاحظ الطبيب المسؤول وجود كتلة نسيجية خلف اللسان. الدكتور فلاح الصباغ مسؤول قسم التصوير الشعاعي في المستشفى أكد ان: "احتمالات هذه الكتلة كثيرة منها اورام البلعوم واللسان واسباب أخرى. ولتأكيد ذلك تم فحص الرقبة بالسونار وتبين عدم وجود الغدة الدرقية في موقعها الاعتيادي اسفل الرقبة".  
واضاف الدكتور فلاح: "هذه الحالة نادرة الحدوث (١/١٠٠٠٠) وتكون ناتجة عن عدم تحرك الغدة الدرقية من موقعها الجنيني خلف اللسان الى موقعها الطبيعي اسفل الرقبة".

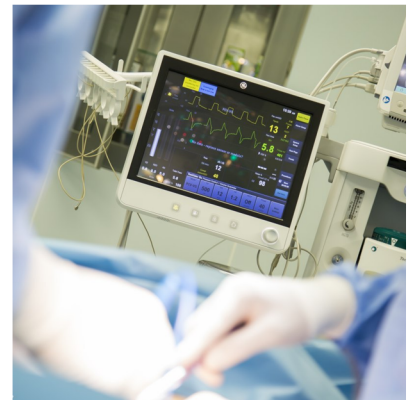

### بعد ابتلاعها دبوس تثبيت الحجاب الكادر الطبي يتدخل

أجرى الكادر الطبي في المستشفى عملية نازولية طارئة لشابة عشرينية راجعت المستشفى وهي تعاني من آلام حادة في اعلى البطن بعد ابتلاعها لدبوس يُستخدم لتثبيت الحجاب، بطول ٤ سم، عن طريق الخطأ.  
وقال الدكتور عماد عبد الصاحب المشرف على العملية: "بعد معاينة حالة الشابة تم اخذ صورة للبطن عن طريق المفراس، حيث اظهر وجود الدبوس في اسفل قاع المعدة وقد تسبب بثقب في جدار المعدة واستقر راسه المدبب في الكبد".  
واضاف الدكتور عماد: "على الفور، تم اجراء عملية نازولية واستخراج الدبوس بواسطة القارصة النازولية بعد اعطاء المريضة التخدير العام قصير المدى، وقد غادرت المستشفى بعد تماثلها للشفاء".

### إسعاف ثلاثينية تعاني من حمل خارج الرحم

استقبل طوارئ مستشفى الإمام الحجة (عج) الخيري حالة استثنائية لامرأة ثلاثينية في حالة صدمة وعائية وتعاني من نزف حاد خارج الرحم وبعد المعاينة والفحص من قبل اخصائية النسائية والتوليد الدكتورة سوزان عباس عبد الامير تبين ان المرأة حامل بتوأم احدهما خارج الرحم والاخر داخل الرحم وأستدعى الامر تداخلاً جراحياً سريعاً. تم إدخال المريضة على الفور الى غرفة العمليات وعندما بدأت الطبيبة بفتح البطن الاستشكافي لاحظت وجود نزيف دموي شديد داخل البطن، لذا قام الفريق الجراحي باستئصال الحمل خارج الرحم وايقاف النزيف وانقاذ حياة أحد الأجنة والذي كان في داخل الرحم، وكان للكادر المساند دوراً حاسماً في انقاذ المريضة والسيطرة على الصدمة.



## اجهزتنا الطبية



# تقنية ليزر الأرجون ARGON LASER

تستخدم تقنية الليزر الأرجون في طب العيون لعلاج ما يسمى بـ (التخثر الضوئي).

والتخثر الضوئي هو تقنية علاجية تقوم على استخدام مصدر ضوء قوي بأطوال موجية محددة مسبقاً لتخثر الأنسجة، حيث يقوم النسيج المستهدف بامتصاص الطاقة الضوئية التي تتحول إلى طاقة حرارية. يتم علاج التخثر الضوئي باستخدام التخدير الموضعي عن طريق عدسة لاصقة خاصة ومناسبة لنوع العلاج ومنطقة العين المراد علاجها.

يتم توصيف تقنية الليزر الأرجون لعلاج الحالات التالية:

- الجلوكوما: لقطع القرنية ورأب التريبك (ارتفاع ضغط العين).
- حالات نزيف السائل الزجاجي وانفصال الشبكية.
- أمراض شبكية العين الطرفية
- أمراض المشيمية، مثل أورام الأوعية الدموية والأغشية الليمفاوية.



وجه من الكادر

## الدكتورة منى قاسم إخصائية النسائية والتوليد

بكالوريوس طب وجراحة عامة من جامعة بابل، زميلة البورد العراقي لطب النسائية والتوليد، زميلة البورد العربي لطب النسائية والتوليد، حاصلة على شهادة الدبلوم العالي في طب النسائية والتوليد من جامعة الكوفة، وعضوة الجامعة الملكية لطب النسائية والتوليد.

## مقال الطبيب

# حصى المرارة

د. عماد عبد الصاحب  
إخصائي الجراحة العامة

تنتج حصى المرارة من خلال المرارة (Gallbladder) وهي عبارة عن كيس صغير موجود تحت الكبد مباشرة. يخزن كيس المرارة في داخله عصارة المرارة الصفراء - (Bilis / bile) التي ينتجها الكبد. تساعد عصارة المرارة الجسم على هضم الدهون. وتتدفق عصارة المرارة من كيس المرارة باتجاه الأمعاء الدقيقة، من خلال قناة دقيقة وصغيرة تسمى القناة المثانية والقناة الصفراوية. تتكون الحصوات في كيس المرارة من الكوليسترول ومواد أخرى وقد تتكون أيضاً، في حال عدم تفريغ كيس المرارة بالشكل الصحيح. ويتفاوت حجمها ما بين الصغير - أصغر من حبيبات الرمل، إلى الكبير - أكبر من كرة الغولف. كما أن الأشخاص الذين يعانون من الوزن الزائد أو الذين يحاولون إنقاص وزنه بأقصى سرعة ممكنة هم أكثر عرضة للإصابة بحصى المرارة. ولا تسبب معظم الحصوات الصفراوية أية مشاكل، ولكن إذا ما أدت إحدى تلك الحصوات إلى سدّ قنوات المرارة فعندئذٍ تتوجب معالجتها.

## الأعراض

معظم الأشخاص المصابين بالحصوات الصفراوية (التحصي الصفري Cholelithiasis) لا يعانون من ظهور أية أعراض. أما في حال ظهور الأعراض فمن المرجح أن تثير ألماً معتدلاً في جوف البطن أو في القسم العلوي الأيمن من البطن. عندما تسد إحدى حصوات المرارة قناة المرارة أو قناة الصفراء فقد يعاني المريض من آلام مصحوبة بحمى، وقد يصبح لون الجلد مصفراً، بينما يتغير لون العينين إلى الأبيض. في هذه الحالات، يُفضل التوجه إلى الطبيب بدون تأخير.

## العلاج

النوبة الأولى التي تحدث من جراء الحصوات الصفراوية تكون مصحوبة بظهور ألم معتدل. قد يوصي الطبيب بتناول مسكّنات الألم، ثم ينتظر لفحص ما إذا كان الألم سيزول بتأثير هذا العلاج. وقد لا تحدث نوبة أخرى. هذا الانتظار لمعرفة التطورات لا يسبب، عادةً، أية مضاعفات. إذا كان المريض قد تعرض لنوبة حادة جداً، أو في حال تعرضه لنوبة ثانية، فقد يوصي الطبيب المعالج باستئصال المرارة بواسطة عملية جراحية. ذلك إن ظهر نوبة ثانية يثير، بشكل عام، إلى احتمال ظهور نوبات أخرى لاحقة في المستقبل.